呼吸屏气训练对冠状动脉 CTA 成像质量的研究

王丽君[1],王　莉[2],王道萍[1],闫　欣[1]
(1.山东省医学影像学研究所　山东　济南　250021;2.山东大学山东省立医院　山东　济南　250021)

【摘　要】 目的　探讨呼吸屏气训练对 Flash 双源冠状动脉 CTA 成像质量的影响。**方法**　200 例需要行冠状动脉 CTA 检查者,检查前对患者进行呼吸屏气训练,据屏气效果分为 A、B 两组,检查结束后对图像质量进行评价。**结果**　200 例患者均顺利完成检查,A 组 150 例,屏气效果佳,图像质量主观评价 1 级 108 例,2 级 29 例,3 级 13 例;B 组 50 例,屏气效果欠佳,1 级 5 例,2 级 33 例,3 级 12 例,组间差异具有统计学意义($P<0.05$)。**结论**　严格的呼吸屏气训练及良好的屏气效果会减少冠状动脉 CTA 成像的运动伪影,提高图像质量。

【关键词】　冠状血管造影,图像质量,呼吸屏气训练,护理干预
中图分类号:R814.42;R543.3　　**文献标识码**:A　　**文章编号**:1006-9011(2014)05-0723-03

Effects of breathing training on the quality of coronary CT angiography

WANG Li-jun[1], *WANG Li*[2], *WANG Dao-ping*[1], *YAN Xin*[1]
1.*Shandong Medical Imaging Research Institute*, *Jinan* 250021, *P.R.China*
2.*Shandong Provincial Hospital*, *Jinan* 250021, *P.R.China*

【Abstract】 Objective　To explore the effects of breathing training on the imaging quality of the dual-source CT coronary angiography (CTCA). **Methods**　200 patients with suspected coronary artery disease underwent CT coronary angiography (CTCA), and were divided into two groups according to breath hold effect. We evaluated the image quality after the inspection. **Results**　All patients were successfully completed the examination, 150 cases in group A, whose breathless effects was good, the subjective image quality evaluation was respectively grade Ⅰ in 108 cases, grades Ⅱ in 29 cases and grades Ⅲ in 13 cases, 50 cases in group B, whose breathless is poor, the subjective image quality evaluation was respectively grade Ⅰ in 5 cases, grades Ⅱ in 33 cases, grades Ⅲ in 12 cases, with statistic significant of differences between the groups ($P<0.05$). **Conclusion**　Strict breathing training and good breath effect will reduce motion artifacts in CTA imaging of coronary artery angiography.

【Key words】　Coronary angiography; Imaging quality; Breathing training; Nursing intervention

随着冠心病发病率的逐年增高,CTA 已经成为冠状动脉检查的迅速、普遍的方法。Flash 双源冠状动脉 CTA 成像扫描速度快,成像质量高,与金标准 DSA 相比符合率高,但仍有部分冠状动脉节段不能满足影像学评价[1]。影响图像质量的因素主要是冠状动脉壁的严重钙化及运动伪影,其中,呼吸运动伪影是主要因素。本文旨在研究呼吸运动伪影对冠状动脉图像质量的影响,加强在冠状动脉扫描前准备中对患者的呼吸屏气训练,提高冠状动脉 CTA 图像质量。

1　资料与方法

1.1　一般资料

200 例临床怀疑冠心病的患者,年龄 30～80 岁,平均年龄(58±12.55)岁,男 100 例,女 100 例,心率 40～96 min。按照检查前呼吸屏气训练的效果将患者分为 A、B 两组,A 组:屏气效果佳,屏气后观察胸廓无起伏;B 组:反复训练后屏气效果欠佳,屏气时胸廓有起伏或无法配合屏气。

1.2　检查前准备

检查前对所有患者进行呼吸训练,方法:嘱患者仰卧位,让患者深吸气并听到指令后屏气,双眼平视患者胸廓,注意患者胸廓起伏,屏气时间约 10～15s,再次听到指令后呼气。反复训练 2～3 次,并记录患者屏气情况分别录入 A、B 两组。常规口喷硝酸甘油一揿,对比剂均使用双北(碘海醇注射液,350mgI/ml),经肘正中静脉注射。排除标准包括碘对比剂过敏、肾功能不全、心功能 III 级及严重心律

作者简介:王丽君(1965-),女,山东阳谷人,本科学历,主管技师,主要从事护理工作
通信作者:王莉　主管技师　E-mail:wxming369@163.com

不齐者。所有患者均签署知情同意书。

1.3　检查方法

使用 Flash 双源 CT 机(Definition Flash，Siemens Healthcare，Forchheim，德国)。患者取仰卧位，扫描范围自气管隆突水平至心脏膈面。应用对比剂智能示踪法，触发点定于升主动脉近端层面，触发阈值 100HU，延迟 5s 扫描。采用回顾性心电门控，管电压 120kV，开启 Care Dose 4D 功能自动调节管电流，球管旋转速度：0.28s/r，准直器宽度：2mm×128mm×0.6mm，螺距：0.18～0.35(随心率自动调整)。所有患者均在一次性屏气状态下自头向足侧扫描。

1.4　图像后处理

运用滤波反投影算法重组数据进行重建，卷积核 B26f，并加用 True-stack 选项。有效层厚：0.75mm，重建间隔：0.5mm。数据传送至后处理工作站(Multimodality Workplace，Siemens Healthcare，德国)，运用 MPR、MIP、VR 及 CPR 等重组技术完成图像后处理。

1.5　观察指标

由 2 名高年资影像科主治医师参照美国心脏协会(americanheart association，AHA)的分类指南[2]，将冠状动脉分为右冠状动脉近、中、远段，左主干，左前降支近、中、远段，左回旋支近远段共 9 段进行观察和评价。冠状动脉成像图像治疗标准[3]如下，1 级：血管显示良好，边界清晰无阶梯状伪影或血管中断；2 级：血管边界模糊，或有轻度阶梯状伪影；3 级：血管显示不清，或有严重阶梯状伪影。当观察结果不一致时，集体讨论后统一意见。

1.6　统计学方法

采用 SPSS 16.0 软件包进行统计学分析，采用行×列表 χ^2 检验法，$P<0.05$ 表示差异有统计学意义。

2　结果

200 例患者均顺利完成冠状动脉 CTA 检查，两组患者基本资料见表 1，组间年龄差异无统计学意义($P<0.05$)。

两组患者冠状动脉成像图像质量见表 2，检查完成后重建后所得图像质量：经呼吸训练之后屏气效果较好的 A 组患者图像质量明显优于 B 组，$\chi^2=156.19$，$P<0.05$，差异具有统计学意义。B 组图像阶梯状伪影重，图 1 示患者冠状动脉显示可，图像阶梯状伪影明显。

表 1　患者基本资料

组别	男(例)	女(例)	平均年龄(岁)	合计
A 组	75	75	58.43±9.75	150
B 组	25	25	65.45±11.49	50
合计	100	100		200

表 2　两组患者冠状动脉图像质量

组别	1 级	2 级	3 级	合计(例)
A 组	108	29	13	150
B 组	5	33	12	50
合计	113	62	25	200

3　讨论

影响冠状动脉成像图像质量的因素包括患者的心率、心律变化、呼吸运动、对比剂浓度及用量、扫描参数及后处理等。Flash 双源 CT 机冠状动脉成像，包括对比剂的浓度及用量、扫描参数及后处理，国内外学者研究的很多[4,5]，技术方面已经很纯熟，目前影响冠状动脉成像图像质量的主要因素是呼吸运动伪影及较大的心律变化。

呼吸伪影主要表现为血管截断错层或阶梯状伪影，同时可观察到周围的组织例如胸壁脊柱及肺血管也有类似阶梯状现象，且其对图像质量造成的影响无法通过调整扫描参数或心电图编辑等后处理功能消除[6]，因此冠状动脉扫描中对于呼吸屏气训练的护理干预是保证高质量冠状动脉图像的重要条件。

通过对两组患者屏气效果及冠状动脉图像质量的分析，检查前屏气效果好的患者冠状动脉图像质量要明显优于屏气效果欠佳的患者，冠状动脉显示清晰，图像无阶梯状伪影，而在 A 组患者中，仍然有部分患者的冠状动脉成像出现了阶梯状伪影、错层，笔者分析认为在检查过程中，对比剂注入时的热感会引起患者心理紧张，致使呼吸控制效果欠佳。因此检查前的呼吸训练需要个性化的护理干预。对于经反复呼吸训练仍然不能达到满意效果的 B 组患者分析发现，B 组患者平均年龄大于 A 组患者，而老年患者的理解力、执行力及肺功能均较差，故配合度不够，引起扫描过程中的屏气效果欠佳。对于心率在 90 次/min 以下的患者，Flash 双源 CT 冠状动脉完成一次扫描需要时间约 4～7s，对于年龄较大的老年患者及肺功能不佳者，此时间段的屏气时间在大部分患者可以配合的时间范围内。

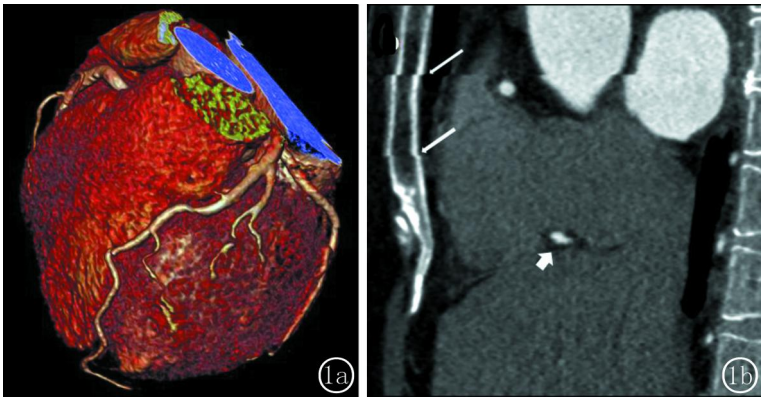

图 1　B 组患者:女,55 岁。图 1a VR 示左冠状动脉前降支错层。图 1b 示胸骨阶梯状伪影(细箭 头)及右冠状动脉心底段错层(粗箭头)

因此,通过对两组患者的呼吸屏气训练效果进行检测并对患者在检查过程中的感受进行详细询问之后,笔者认为在冠状动脉成像检查前需要个性化的护理干预及呼吸训练,包括:①向患者说明检查过程中屏气的必要性和重要性;②嘱患者深吸气并听到指令后屏气,双眼平视患者胸廓,注意患者胸廓起伏,屏气时间约 10～15s,再次听到指令后呼气;反复训练 2～3 次;③向患者说明检查过程中对比剂注入时会引起热感,消除其紧张心理,嘱患者专心配合呼吸指令。

总之,冠状动脉成像检查前的呼吸屏气训练是有效规避图像运动伪影的必要的护理干预,检查前对患者的个性化的护理干预及呼吸训练对保证图像质量有重要意义。

参考文献:

[1] Leschka S, Wildermuth S, Boehm T, et al. Non-invasive coronary angiography with 64-section CT: effect of average heart rate and heart rate variability on image quality [J]. Radioligy, 2006, 241(2): 378-385.

[2] Austen WG, Edwards JE, Frye RL, et al. A reporting system on patients evaluated for coronary artery disease. Report of the ad hoc commtme for grading of coronary artery disease, council on cardiovascular surgery, american heart association [J]. Circulation, 1975, 51(4): 5-40.

[3] 张兆琪.64 排 CT 诊断学[M].北京:人民卫生出版社,2008. 71-107.

[4] 何新华,胡永胜,杨越,等.不同对比剂用量方案在双源 CT 冠状动脉成像及心脏结构显示方面的研究[J].中国中西医结合影像学杂志,2013,11(2):132-135.

[5] Hein PA, May J, Rogalla P, et al. Feasibility of contrast material volume reduction in coronary artery imaging using 320-slice volume CT [J]. Eur Radiology, 2010, 20(6): 1337-1343.

[6] 张凌,张泽明,陈耀康,等.不同呼吸控制方法对冠状动脉 CTA 成像质量的研究[J].中华临床医师杂志:电子版,2012, 6(19):6145-6147.

(收稿日期:2014-01-09　修回日期:2014-02-10)

(本文编辑:时季成)

(上接 722 页)

为暴露颈部的有用标志,MSCT 能可多角度、立体地充分显示异物与这些结构的关系,而临床上颈椎则不是一个有用的标志。

若异物锐利端紧邻大血管特别是动脉,即便未刺入其中,甚至 CT 增强或 CTA 显示两者稍有距离,仍需高度警惕,因持续的血管搏动、日常活动可改变异物与血管的位置关系,也可因炎症累及相邻血管,对此类患者在积极完善术前准备后宜尽早手术[7]。如游走的异物 CT 影像显示比较短小、纤细,异物周围组织改变较轻,手术中探查难以寻找到且异物对邻近重要脏器无明显影响,临床上可选择保守观察、对症支持治疗。

MSCT 检查具有简便、快速、无痛苦的特点,可直接显示咽旁迁移性食源性异物的影像特征、所在位置、走行方向以及与周围组织结构的关系,对临床制定合适的诊疗方案、评估医疗风险有重要意义。

参考文献:

[1] 蔡昌枰,萧仁吉,杨升明,等.迁移性咽和颈段食管异物 4 例[J].临床耳鼻咽喉科杂志,2003,17(11):648-649.

[2] 刘金刚,王文娟,董鹏,等.咽旁间隙解剖及病变的 CT 和 MRI 表现[J].实用放射学杂志,2006,22(1):109－112.

[3] Lu PK, Brett RH, Aw CY, et al. Migrating esophageal foreign body-an unusual case [J]. Singapore Med J, 2000, 41(2): 77-79..

[4] 罗敏,胡道予,王秋霞,等.多层螺旋 CT 对食管鱼刺异物的诊断价值[J].中华放射学杂志,2009,43(7):743-747.

[5] 甘莉,赵海波,罗焕江,等.低剂量扫描在食道异物中的应用价值[J].重庆医科大学学报,2009,34(11):1597-1599.

[6] 毛晓梅,郑朝生,郑瑞容,等.咽及食管腔外异物 24 例临床分析[J].临床耳鼻咽喉科杂志,2005,19(3):100-102.

[7] 何观文,朱忠寿,肖文惠,等.多层螺旋 CT 在复杂食源性异物术前评估中的意义[J].中国医疗前沿,2012,7(21):68-69.

(收稿日期:2013-08-17　修回日期:2013-11-04)

(本文编辑:钮宇培　时季成)